# Ein Fall

von

# Invaginatio Ileo-colica

## mit partieller Nekrose am Intussusceptum.

---

**Inaugural-Dissertation**

zur

**Erlangung der Doktorwürde**

in der

Medizin, Chirurgie und Geburtshilfe

**unter dem Präsidium**

von

**Dr. P. von Baumgarten**

o. ö. Professor der pathologischen Anatomie und allgemeinen Pathologie

der medizinischen Fakultät in Tübingen

vorgelegt

von

**Karl Neck**

approb. Arzt aus Karlsruhe.

**Tübingen**, 1895.

Verlag von Franz Pietzcker.

Meiner lieben Mutter

und

dem Andenken meines Vaters

gewidmet.

Mit dem Namen einer Darminvagination (Intussusception) benennt man bekanntlich die pathologische Lageveränderung des Darms, bei der ein Darmstück in das nächstgelegene obere oder untere Stück tritt. Es werden dadurch drei Cylinder gebildet, von denen der äussere Intussuscipiens, der innere und mittlere Intussusseptum genannt wird. Leichtenstern [1]) hat eine Zusammenstellung über die Häufigkeit des Sitzes der Invaginationen unter gleichzeitiger Berücksichtigung der verschiedenen Lebensalter im Jahre 1873 veröffentlicht. Wir geben hier die Angaben dieses Autors wieder. Er verwertete 358 Fälle und gelangte zu folgendem Resultat:

| | | Ileocoecal | Ilias | Colic | Ileocolic |
|---|---|---|---|---|---|
| | | % | % | % | % |
| 1. Lebensjahr | (112 Fälle) | 70 % | 6 | 19 | 4 |
| 2—5. „ | ( 39 „ | 49 | 13 | 25 | 13 |
| 6—10. „ | ( 29 „ | 41 | 38 | 21 | — |
| 11—40. „ | (154 „ | 40 | 42 | 10 | 8 |
| über 40. „ | ( 64 „ | 33 | 42 | 14 | 10 |
| | 358 Fälle. | | | | |

1) Leichtenstern, Prager Vierteljahrsschrift 1873. 118. Band pag. 189.

Aus dieser Tabelle leuchtet ein, dass die Invaginatio ileo-colica — d. h. ein Durchdringen des Ileums durch das Coecalostium, wobei die Valvula Bauhini an Ort und Stelle bleibt — die seltenste Form der Invaginationen ist. Schon aus diesem Grunde wäre die Veröffentlichung eines weiteren Falles von Invaginatio ileo-colica nicht ohne Wert. Im vorliegenden Falle ist es die höchst eigenartige Abstossung eines Teils des Intussusceptums, die mich hauptsächlich zur Publication dieses Falles veranlasste. Zugleich stellte ich mir die Aufgabe, die ähnlich verlaufenen Fälle aus der Litteratur zusammenzustellen, um eine Übersicht über das Vorkommen von weitgehender partieller Abstossung am Intussusceptum zu geben. Es seien in Folgendem zuerst die bereits publicierten Fälle — soweit ich sie in der Litteratur ausfindig machen konnte — erwähnt und am Schluss mein eigener Fall einer eingehenderen Betrachtung unterworfen. In Bezug auf das Verhalten des Intussusceptum bei Invaginationen kann man zweckmässig folgende Einteilung treffen:

1. Der invaginierte Teil wird brandig und stösst sich als Ganzes ab. Dieser Vorgang ist bedingt durch Druck auf das eingestülpte Rohr selbst oder durch Druck auf die Gefässe des Mesenteriums. Dieser Ausgang ist der häufigere. Die serösen Flächen des oberen Teiles des eintretenden Rohres und des oberen Teils der Scheide verkleben mit-

einander durch adhäsive Entzündung, so dass nach Abstossung des Intussusceptums keine Fäkalien in die Bauchhöhle treten können.

2. Der seltenere Ausgang ist der, dass sich nur ein Stück des eingestülpten Darms abstösst, während der übrige Teil zurückbleibt. Um diese Art der Abstossung handelt es sich in unsern Fällen.

Im Ganzen konnte ich vier Fälle mit solchem Verlauf in der Litteratur ausfindig machen. 3 Fälle sind von Küttner [1]) veröffentlicht, 1 Fall von Saulmann [2]).

Es folgen zunächst die 3 Fälle Küttners.

I. Fall.

P. O., 18 Jahre alt, Patient bekam plötzlich heftige Schmerzen im Leib, zugleich verbunden mit Stuhlverstopfung und Erbrechen. Der Leib war aufgetrieben. Temperatur 35,0. Puls unfühlbar. In den nächsten Tagen stellten sich mässiges Fieber, anhaltende Durchfälle und lokalisierte Schmerzen in der Nabelgegend ein. Der Kranke erholte sich etwas. Plötzlicher Collaps. Perkussion tympanisch, Leib enorm aufgetrieben, Exitus. Dauer der Krankheit 15 Tage.

Die Section ergibt: Äusserst abgemagerter Körper. Unterleib enorm aufgetrieben. Bei Eröffnung der Bauchhöhle findet sich ein mit bereits organisierten Schwarten bedecktes Peritoneum. Die Därme sind untereinander verklebt. Weiter

1) Küttner, Virchow's Archiv. Band 53. pag. 274.

2) Saulmann, zur pathologischen Anatomie der Invaginatio ileo-coeculis. Dissertation. Halle 1886.

ist ein frisches fibrinös-eitriges Exsudat vorhanden. In der rechten Darmbeingegend liegt ein fest zusammenhängender dunkelblutroter mit der hinteren Blasenwand verwachsener Darmknäuel, von dem aus sich das $1^1/_2$ Fuss lange, freie, sehr enge Ileocoecalende entwickelt und am Coecum ohne Besonderheiten inseriert. Aus demselben Knäuel tritt ein anderes ungemein aufgetriebenes, in seinen Wänden verdicktes oberes Ende des Ileum hervor und setzt sich aufwärts in das normal werdende Jejunum fort. Entwickelt man diesen Knäuel, so stösst man, gerade an der Stelle, wo das hypertrophische weite Ileum fast unmittelbar in das sehr enge cöcale Ende des Ileum übergeht auf eine, kreisförmig den Darm umgebende, tief einschneidende Furche. Bei vorsichtigem Ziehen wird man gewahr, dass Darmpartien ineinander geschoben sind und deren seröse Flächen miteinander eng verklebt sind respektive verwachsen sind. Dieser Stelle entsprechend lässt sich im Lumen des Rohres an dessen mesenterialer Insertion ein etwa wallnussgrosser, elastischer Tumor durchfühlen. Bei der Eröffnung des Darms sieht man, dass ein Stück des Intussusceptums fehlt, bezw. durch Nekrose abgestossen ist. Das dem Gekröse zunächst liegende invaginierte Darmstück blieb geschont. Die freie Darmwand aber, d. h. derjenige Teil des Intussusceptums, der weiter vom Mesenterium entfernt ist — deren seröse Blätter bereits aneinander gelötet sind, ist nekrotisiert. Der Rest des Intussusceptums liegt als Darmzapfen, der mit einem Lumen versehen ist, an der mesenterialen Insertionsstelle.

Zur besseren Veranschaulichung des Gesagten möge folgende von mir beigefügte schematische Zeichnung dienen:

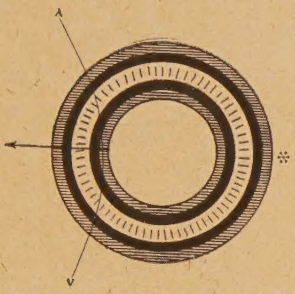

Schwarz = Serosa. ≡ = Mucosa. Die Figur stellt schematisch den Querschnitt des Intussusceptums dar. NB. Der weisse Teil mit radiärer Strichelung bezeichnet das Verwachsungsgebiet der beiden Serosae. Die punktierte Linie bedeutet die Grenze der Abstossung. Der von dieser Linie abgehende Pfeil geht durch den Teil des Intussusceptums, der abgestossen ist. In derselben Richtung kommt das Mesenterium an der der Abstossung gegenüberliegenden Seite (*) an den Darm heran.

## II. Fall.

W. A., 18 Jahre alt, kommt mit allen Zeichen einer Peritonitis ins Spital, ist stark abgemagert und stirbt noch an demselben Tag. Bei den Eltern konnte man nur ermitteln, dass der Verstorbene lange Zeit krank gewesen sei, und in letzter Zeit an profusen Diarrhoen gelitten habe.

### Section.

Nach Eröffnung der Bauchhöhle fällt die verschiedene Dicke und Weite der Därme auf. Das jejunale Ende des Darmrohrs hat einen Durchmesser von über 2 Zoll, das cöcale Ende des Ileum ist sehr dünn; zwischen beiden liegt eine ganz kolossale gegen das enge Ileum hin plötzlich abfallende Auftreibung. Die Grenze bildet ein missfarbiger, nekrotisierter

Gürtel an der Serosa und an ihm finden sich 3 Perforationsöffnungen, aus denen Darminhalt tropfenweise hervorsickert. Der Darmzapfen lässt sich äusserlich durchfühlen und bei der Eröffnung des Darms findet sich das bei Fall I bereits beschriebene Bild. Die Stelle der Intussusception lag in beiden Fällen etwa $1^1/_2$ Fuss vom Coecum.

### III. Fall.

P. W., 34 Jahre alt. Der Kranke ist am 23. Juli unter Tenesmen und Obstipation erkrankt, zu denen sich bald stete Schmerzen im Scrobiculum cordis hinzugesellten. Nach einiger Zeit lässt sich in der Ileo-coecalgegend ein länglicher Tumor durchfühlen, der Unterleib ist zugleich sehr stark aufgetrieben. Nach 14 Tagen treten heftige Darmbewegungen auf, wonach der Tumor verschwindet und einige breiige Stühle auftreten. Am 15. August plötzlicher Collaps. Der Kranke stirbt unter enormen Schmerzen und Auftreibung des Unterleibs.

### Section.

In Bezug auf das Peritoneum etc. ist derselbe Befund wie bei Fall I. Etwa $^3/_4$ Fuss vom Coecum findet sich ein das Darmrohr fast kreisförmig umgebendes, nekrotisches Peritonealgeschwür mit feinen Öffnungen, aus denen fäkulenter Inhalt sickert; bis zu diesem Geschwür war das Darmrohr dickwandig, ausgeweitet. Es folgt ein kaum fingerdickes Ileum, das sich bald in das Coecum senkt. Auf der Grenze beider lässt sich ein kleinfingerdicker Strang durchfühlen. Bei Eröffnung des Darms sieht man den Strang als dunkelbraunroten Körper an der mesenterialen Seite des Darms angeheftet liegen. Von dieser Anheftung entspringt ein gürtelförmiges, nekrotisches, 2 cm breites Darmgeschwür, das alle Darmschichten bis

auf das Peritoneum inclusive perforiert. Sonstiger Befund wie bei Fall I. Dauer der Krankheit: 3 Wochen.

Als vierter Fall folgt der von Saulmann mitgeteilte.

Die Krankheit dieses Patienten begann am 24. August 1884. Er bekam fortwährendes Erbrechen und starke Leibschmerzen. Appetit schlecht. Stuhlgang angehalten. Fieber nicht vorhanden. Dieser Zustand dauerte in den nächsten Wochen fort. Patient suchte am 17. November Hilfe in der medizinischen Klinik zu Halle. Bei der Aufnahme ergab sich folgender Status: Kopf, Hals und Brust gesund. Bauch unterhalb des Nabels stark und gleichmässig hart gewölbt. Bei Palpation findet sich ein von Nabelhöhe ungefähr 7 cm nach abwärts und 6 cm rechts vom Nabel bis zur Axillarlinie reichender, quergestellter Tumor, der auf Druck schmerzhaft ist und perkutorisch deutlich Dämpfung zeigt. Puls und Respiration normal. Fieber fehlt. Stuhl angehalten. Im weiteren Verlauf war der Stuhl bisweilen stark stinkend, der Bauch stark aufgetrieben und sehr schmerzhaft. Erbrechen war fast während der ganzen Krankheit vorhanden.

Die Spannung im Bauch wurde sehr bedeutend, der Puls schwach, unter grosser Atemnot tritt der Tod im Collaps ein am 4. Februar 1885.

Section.

Die Bauchhöhle enthielt 6000 ccm einer blassgelben, klaren Flüssigkeit, mit spärlichen Fibrinflocken.

Peritoneum zart. Der Dünndarm ist in seinen oberen drei Vierteilen collabiert, seine Serosa von hyperämischen Gefässen durchzogen und mit spärlichen Fibrinbeschlägen bedeckt. An der unteren Grenze seines oberen Dreiviertels senkt er sich zusammen mit dem Mesenterium und einem Zipfel des Omentum,

etwa in die Mitte des Colon transversum hinein, und es ist, infolge dieser Einsenkung, an welcher sich auch die obere Hälfte des Dickdarms beteiligt, von seinem unteren Viertel, dem Colon ascendens und der rechten Hälfte des Colon transversum nichts mehr zu sehen. In der Umgebung der Eintrittsstelle des Dünndarms in das Colon transversum zeigen sich geringe Grade von bindegewebiger Neubildung. Die linke Hälfte des Colon transversum, ebenso das Colon ascendens und S. Romanum sind bedeutend verdickt. Das invaginierte Darmstück besitzt in seinem Verlaufe keine gleichartige Zusammensetzung. Es besteht im oberen Drittel:

1. Aus Colonwand.
2. Aus Dünndarmwand.

Der Dünndarm fehlt dann auf eine Strecke, um weiter unten wieder zu beginnen.

In seinem unteren Teil:

1. Aus Colonwand.
2. Aus Dünndarmwand.
3. Coecum mit Proc. vermiformis.

In seinem mittleren zwischen den beiden Ausmündungsstellen (a und b) der erhaltenen Dünndarmstücke gelegenen Abschnitt:

aus Colonwand,

welche jedoch in der ganzen Strecke, zwischen den Mündungen der erhaltenen Dünndarmstücke nicht aus den normalen Wandungsteilen, sondern grösstenteils aus neugebildetem, narbigem Bindegewebe zusammengesetzt ist. Die Narbe besteht unter der Ausmündungsstelle des oberen Dünndarmstückes: aus Dünndarmwand und Bindegewebe, weiter unten, oberhalb der Stelle, wo der Dünndarm wieder beginnt, wiederum aus Dünndarm-

wand und Bindegewebe. Die ganze narbige Strecke wird etwa in ihrer Mitte durch eine $^1/_2$—1 cm breite und $4^1/_2$ cm lange, querverlaufende Membran (Rest der Colonwand) überbrückt, deren Oberfläche mit Schleimhaut überzogen ist. Diese Membran erstreckt sich von dem einen Rande der den Boudin nach aussen bildenden und die Narbe umgrenzenden Dickdarmschleimhaut in geradem Verlaufe zum andern Rande eben dieser Mucosa. Das Ileum fehlt also auf eine bestimmte Strecke ganz, während das Colon zwei grosse Defekte zeigt, die durch die erwähnte Brücke getrennt sind.

Folgendes Schema diene als Ergänzung zu diesem Fall:

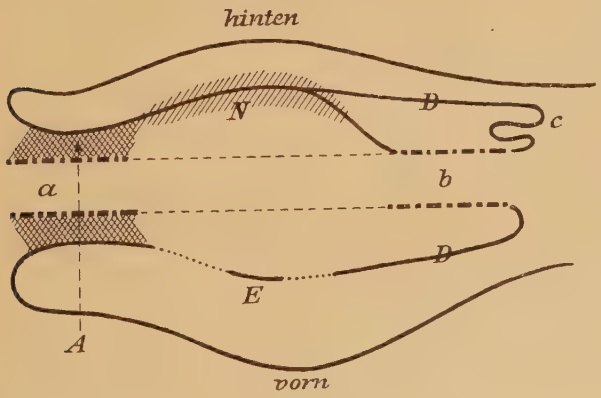


a = oberer Teil (über dem Defekt) des Dünndarms.

b = unterer Teil (nach dem Defekt) $N$ = Narbe; $D$ = Colon; $C$ = Coecum $B$ = S. Romanum; $E$ = Rest der vorderen Colonwand. Die feiner punktierten Linien geben den Verlauf des Dünndarms und Colons vor der Nekrose an. $A$ = Anfang der Verwachsung der Serosen.

Der neu von mir zu beschreibende Fall ist folgender:

Wolf, Bertha, 8 Jahre alt, aus Möhringen. Aufgenommen in die medizinische Klinik in Tübingen am 7. November 1894.

Der Vater des Kindes gibt an: Vor 7 Wochen bekam das Mädchen furchtbare Schmerzen im Bauch, Brechen, Fieber und Stuhlverstopfung. Die Schmerzen im Bauch sind dauernd. Im Stuhlgang fanden sich Schleimfetzen und rote Darmstückchen. Seit dem Auftreten des Leidens ist das Kind stark abgemagert und schwächlich geworden. Der Leib war zeitweise aufgetrieben und auf Druck schmerzhaft. Gegen die Schmerzen werden seit 10 Tagen Morphiumeinspritzungen gegeben.

Status praesens. Das Kind sieht blass aus. Das Abdomen ist sehr stark aufgetrieben. Die Kleine klagt über ausserordentliche Schmerzen im Leib und weint fast fortwährend. Der Schmerz ist über den ganzen aufgetriebenen Bauch verbreitet, am stärksten an der rechten Unterbauchseite. Daselbst ist auch Dämpfung vorhanden, in einer hauptsächlich der rechten Lendengegend angehörigen Partie. Die Dämpfung wechselt bei Lageveränderung nicht. In den übrigen Partieen des Abdomens ist ausserordentlich lauter, tympanitischer Schall. Lungenlebergrenze in der Papillarlinie Mitte der V. Rippe. In den seitlichen Partieen des Thorax keine Dämpfung. Es besteht Temperatursteigerung bis 39,1. Die Herzdämpfung ist normal. Die Herztöne rein. Puls 120 klein.

Urin: Kein Eiweiss, kein Zucker. Wegen der heftigen Schmerzen wird Opiumpulver verabreicht. Die Temperatur ist während des Aufenthaltes in der Klinik manchmal, aber

nur wenig erhöht. Anfangs waren bei der Defäcation heftige Schmerzen, die allmählich geringer wurden und schliesslich ganz verschwanden. Der Appetit wurde besser und war vor der Entlassung des Kindes aus der Klinik eine Gewichtszunahme von 1 Pfund zu verzeichnen. Da das Kind sich wohl fühlt und im Abdomen nichts abnormes nachzuweisen ist, wird es nach Hause geschickt.

II. Aufnahme in die hiesige medizinische Klinik 19. Januar 1895.

Seit der Entlassung am 7. Januar 1895 klagte das Kind stets über Schmerzhaftigkeit im Bauch. Temperatur abends 40,0. An den Brustorganen ist nichts abnormes nachzuweisen. Sehr hohe Pulsfrequenz. Im Abdomen ist auf Druck diffuse Schmerzhaftigkeit, besonders in der Ileo-coecalgegend. Das Abdomen ist nicht aufgetrieben. Während am ersten Tag nach der Aufnahme eine Abendtemperatur von 40,0 vorhanden war, sind an den folgenden Tagen nur geringe Steigerungen vorhanden. Da die Schmerzen im Abdomen geschwunden sind, wird das Kind am 20. März entlassen.

III. Aufnahme 30. April 1895. Von ihrer Entlassung, die am 20. März erfolgte, bis zum 12. April war das Kind gesund. Seitdem klagt sie wieder über Bauchschmerzen. Im Abdomen ist die Ileo-coecalgegend auf Druck erheblich schmerzhaft; eine Resistenz ist nicht zu fühlen. Lungen und Herz normal. Keine Temperatursteigerung. Urin: hell, klar, ohne Eiweiss und Zucker. Es wird strenge Bettruhe und Diät angeordnet. Das Kind durfte nach 8 Tagen aufstehen, da keine Schmerzen mehr vorhanden waren. Nach einigen weiteren Tagen trat plötzlich ein heftiger Schmerzanfall auf, die Pulsfrequenz stieg auf 150, das Gesicht wurde schweissbedeckt,

die Extremitäten kühl. Puls und Atemfrequenz nehmen immer mehr zu. Das Abdomen wurde stark aufgetrieben und enorm schmerzhaft. Es trat Erbrechen auf, die Gesichtszüge verfielen und es erfolgte langsam der Exitus am 14. Mai 1895.

Am letzten Tage wurden 300 ccm sehr konzentrierten Urins gelassen. Derselbe enthielt eine geringe Menge Eiweiss. Nach dem Tode wird das Abdomen perkutiert; die untere Lebergrenze ist in der Papillarlinie am unteren Rand der siebenten Rippe, in der linken Papillarlinie beginnt tympanitischer Schall am oberen Rand der fünften Rippe. In der rechten Abdominalhälfte besonders in der Ileo-coecalgegend ist Dämpfung; links ist lauter tympanitischer Schall.

Klinische Diagnose:

Recidivierende Perityphlitis, ursprünglich entstanden durch Perforation des Processus vermiformis. Akute allgemeine eitrige Peritonitis infolge von Durchbruch.

Section. Pathologisches Institut, Tübingen. Obducent: Herr Privatdozent Dr. Roloff.

Sehr blasse, kindliche Leiche mit gut entwickelter Starre und stark aufgetriebenem Abdomen. Totenflecke spärlich. Bei Eröffnung der Bauchhöhle oberhalb des Nabels zeigen sich die Därme durch grünliche Fibrinauflagerungen mit der Bauchwand verwachsen. Aus dem unteren Teil entleert sich eine reichliche Menge von fäkulent riechender Flüssigkeit und Luftblasen. Die vorliegenden Darmschlingen sind stark gebläht, ihre Serosa reichlich mit grünen Fibrinauflagerungen bedeckt. Das Netz liegt in der rechten Bauchhälfte und ist mit der Bauchwand verklebt. Das ganze kleine Becken ist ausgefüllt mit hellgelben Kotmassen. Die Leber bleibt hinter dem Rippenbogen zurück.

Zwerchfellstand: rechts im vierten links im fünften Interkostalraum. Die Pleurahöhlen sind frei von Flüssigkeit, die rechte zeigt einige strangförmige Adhäsionen. Die Lungen sind gebläht, wenig kollabiert und bedecken den Herzbeutel fast völlig. Im Herzbeutel findet sich 1 Esslöffel klaren Serums. Das Herz ist von entsprechender Grösse und normaler Form. Das Pericard ist überall spiegelnd und glänzend. In den Vorhöfen, namentlich im rechten, finden sich grössere Speckhautgerinnsel. Die Klappenapparate sind normal; die Muskulatur zeigt eine transparente Schnittfläche. Die linke Lunge ist grösstenteils lufthaltig. Pleura spiegelnd. Sie zeigt an den hinteren Teilen einige Adhäsionen, an den unteren zarte, spärliche Fibrinauflagerungen. Schnittfläche ist dunkelrot. Bei Druck entleert sich dunkelrotes Blut. Die rechte Lunge zeigt etwas ausgiebigere Adhäsionen hinten und am Zwerchfell. Die nicht verwachsene Pleura ist frei von Fibrinauflagerungen. Das Lungengewebe ist überall lufthaltig, die Farbe etwas blasser als links.

Milz: 11 : 5 : 5,2 sie ist schlaff, blutreich, Pulpa grauviolett. Die Follikel sind wenig erkennbar. Linke Niere. ist von entsprechender Grösse. Die Kapsel ist leicht abziehbar, der Blutgehalt nicht sehr gross. Die rechte Niere zeigt dasselbe Verhalten. Der Magen ist weit und erfüllt von grau-brauner Flüssigkeit von saurem Geruch. Die Schleimhaut ist blass und glatt, vielfach von braunen Flecken durchsetzt. Der Dünndarm (cfr. äussere Besichtigung) ist durchweg mit Auflagerungen bedeckt, Schleimhaut blass, Inhalt von wässriger Beschaffenheit und graugelber Farbe. Nach Lösung aller Verklebungen zeigt es sich, dass die Quelle der ausfliessenden Kotmengen in dem Winkel zwischen Ileum und

Coecum an der medianen Seite gelegen ist. Es findet sich daselbst ein durch Verwachsungen gebildeter Kanal mit eitrig infiltrierter Wand, welcher mit einer scharf umrandeten, knapp kleinfingerweiten Öffnung in das Lumen des Darms und zwar — wie die eingeführte Sonde zeigt — das Colon ascendens führt. Letzteres erscheint dick und wulstig und mit einer wurstförmigen Masse erfüllt. Der Processus vermiformis liegt an normaler Stelle frei von Verwachsungen und sonstigen Anomalien. Nach dem Aufschneiden des Colon zeigt sich in dasselbe von der Valvula Bauhini her eine gekrümmte, 14 cm lange Gewebsmasse eingelagert. Die Convexität der Gewebsmasse zeigt nach dem lateralen Teil des Colon ascendens, die Concavität nach dem medianen Teil des letzteren. Die Oberfläche der Gewebsmasse wird zum grössten Teil besonders an der Convexität der Krümmung von schiefrig verfärbter Darmschleimhaut gebildet, die — wie ein erkennbarer Peyerscher Plaque zeigt — der Dünndarmschleimhaut angehört. An der konkaven Seite fehlt die Schleimhaut grösstenteils, hier bemerkt man eine gegen die Schleimhaut des Rückens deutlich abgesetzte Geschwürsfläche, deren Grund von fasrigem, schiefrig verfärbtem Bindegewebe gebildet wird. Diese Geschwürsfläche liegt der Schleimhaut des Colon ascendens unmittelbar gegenüber. In ihrem nach der Valvula Bauhini zu gelegenen Teil bemerkt man die vorher mit der Sonde von aussen her nachgewiesene Perforationsöffnung nach der Bauchhöhle zu. Nach Eröffnung des zuführenden Dünndarmstücks, zeigt sich beim Versuch das zentrale Lumen des invaginierten Stückes zu sondieren, dass ein solches nicht mehr aufzufinden ist, die Sonde führt von dem Dünndarm unmittelbar in den Dickdarm (Colon ascendens). In den Kanal, der vom Dünn- in den Dickdarm

führt, lässt sich noch eine kurze Strecke weit die Schleimhaut des zuführenden Darmstückes verfolgen (cfr. Querschnitt $b—b$). Beim Suchen nach der peripheren Mündung des Intussusceptums findet sich diese mehrere Centimeter rückwärts von der Spitze des Prolapses gelegen. Eine in die periphere Mündung eingeführte Sonde erscheint nach einer Strecke von 2 bis 3 cm am Grunde des Geschwürs. Von der äusseren Schleimhautschicht des umgestülpten Stückes ist nur noch ein fingerbreiter Streifen übrig ($d—d$). Ein peripher von der äusseren Mündung durch den rüsselförmigen Fortsatz gelegter Querschnitt legt nur lockeres, ödematöses Bindegewebe frei. Dieser Fortsatz besteht demnach nur aus einer rüsselartig vergrösserten ausgezogenen Lippe der peripheren Mündung des Intussusceptums. An Einschnitten, welche nahe der Wurzel des Prolapses in denselben gelegt werden, lässt sich von der mit Schleimhaut bedeckten Seite an gerechnet, nur noch diese, die zur äusseren Schicht gehörige Serosa, die mit dieser lose verwachsene Serosa des inneren Rohres und die darauffolgende Submucosa nachweisen, hierauf folgt der Geschwürsgrund. Die diesseitige innerste, d. h. ursprünglich an der Concavität vorhanden gewesene Mucosaschicht und die sämtlichen gegenüberliegenden Schichten des Doppelrohres fehlen. Es muss also ein grosser Teil desselben abgestossen sein.

Anatomische Diagnose: Invaginatio ileo-colica, zum Teil ist das Intussusceptum nekrotisch abgestossen. Perforation an der Einstülpungsstelle. Fäkulente Peritonitis.

## Klinische Besprechung nach der Section.

Es war ein seltener Fall von Intussusception, die des Dünndarms in den Dickdarm ohne Beteiligung

des Coecum. Diese Intussusception war alt und ist jedenfalls schon bei der ersten Erkrankung entstanden. In der Klinik hatte sie nie spezifische Erscheinungen gemacht. Bei der ersten Entstehung ist es jedenfalls schon zu ausgedehnter Abstossung der einen Wand des Intussusceptums gekommen, von dem nur ein Ring (*d-d*) vollständig stehen geblieben ist. Es blieb dann ein relativ dünner Durchgang für die Fäces, der sich zeitweise verlegt hat. Da das Geschwür fortschritt, führte es schliesslich zum Durchbruch in die Bauchhöhle. So entstand die Peritonitis, bei der sich Fäces frei in der Bauchhöhle fanden.

Ein Vergleich der fünf Fälle ergiebt folgendes Resultat: der Sitz der Invagination war in den drei ersten Fällen das Ileum, im 4. Fall handelt es sich um eine Invaginatio ileo-coecalis und in meinem Fall um eine Invaginatio ileo-colica. Der grösste Prozentsatz fällt demnach der Invaginatio iliaca zu.

Die Grösse der nekrotischen Partie überschritt in den ersten drei Fällen ein Längenmass von 2 Zoll nicht. Auf dem Querschnitt des Intussusceptums zeigte sich in diesen Fällen, dass die äussere Schleimhaut und die beiden Serosae der einen Seite nekrotisch waren, während die innere Schleimhaut erhalten blieb (siehe das Schema).

Beim 4. Fall betrug die Länge der Invagination 40 cm. Die Länge des Defektes betrug 11 cm und zwar war ein Teil des Dünndarms von dieser Länge voll-

ständig abgestossen, während der mittlere Cylinder zwei Defekte von je 4 cm Länge zeigte. Im 5. Falle betrug die Länge des invaginierten Stückes 14 cm, die Länge des Defektes etwa 12 cm. Vom Intussusceptum waren erhalten: ein Teil der äusseren Schleimhaut, die Serosae der einen Seite und die Submucosa die ganze gegenüberliegende Seite fehlte. Es ist also in meinem Falle der ausgedehnteste Defekt zu verzeichnen; ferner sind die einzelnen Defekte der verschiedenen Fälle nach Form und Ausdehnung von einander verschieden.

In vorliegenden 5 Fällen war nach verschieden langer Zeit die Perforation in die Bauchhöhle erfolgt, ein Vorgang, der auch bei den meisten Totalabstossungen das Gewöhnliche ist.

Es mögen hier noch einige Worte über die Pathogenese der vollständigen und partiellen Abstossung folgen.

Der Teil, welcher bei einer Invagination den grössten Raum einnimmt ist das Mesenterium, das vom Darm bei der Einstülpung mitgezogen wird. Dieses stellt zwischen mittlerem und innerem Cylinder der Invagination einen Conus dar, dessen Basis am Halse, dessen Spitze am Kopfe der Invagination liegt [1]). Am Halse, wo das Mesenterium der beiden Cylinder zusammentrifft, ist die Verengerung des Darms am

1) Leichtenstern, Ziemssens Handbuch der speciellen Pathologie und Therapie. Band VII. pag. 197.

grössten. Die Cirkulationsbedingungen sind sehr schlechte. Der Darminhalt kann wegen der Verengerung nicht weiter, er sammelt sich hier an, drückt mechanisch auf die Darmwand und bewirkt so an dem ohnehin schlecht ernährten Halse des Intussusceptums Gangrän, so dass sich dann der invaginierte Teil als Ganzes abstösst. Die Perforation in die Bauchhöhle erfolgt, wenn Scheide und zuführendes Darmstück nicht fest genug verklebt sind. Ist das Mesenterium nicht allzu dick, dann ist es denkbar, dass die Verschliessung des Darmlumens keine totale ist, so dass noch Darminhalt passieren kann. Auch sind die Cirkulationsbedingungen am Intussusceptum in diesem Falle günstigere. Allerdings ist das Lumen für den Durchgang des Darminhaltes ein sehr enges, und dadurch wird doch immer ein Druck auf die Darmwand ausgeübt, der zugleich den Kreislauf — namentlich den venösen Rückfluss — hemmt. So kommt es schliesslich doch zu Zerstörungen am Intussusceptum, die dann an Stellen auftreten, die am meisten exponiert sind und am ungünstigsten ernährt werden. Auf diese Weise könnte eine partielle Nekrose zu Stande kommen. Küttner meint, dass die Nekrose vorzüglich am convexen d. h. an dem vom Mesenterium weiter entfernt liegenden Teil des Intussusceptums vorkäme. Mein Fall beweist das Gegenteil, indem hier die Nekrose an der concaven Seite des Intussusceptums aufgetreten ist, die doch dem Mesenterium am nächsten

liegt. Es lassen sich demnach keine bestimmten Angaben machen, warum das eine Mal die Nekrose an der convexen, das andere Mal an der concaven Seite beginnt.

In klinischer Hinsicht fällt der sehr protrahierte Verlauf meines Falles gegenüber allen andern auf. Am nächsten steht meinem Fall mit einer Dauer von 206 Tagen der Fall von Saulmann mit einer Dauer von 133 Tagen, während die übrigen drei Fälle einen bedeutend kürzeren Verlauf haben (bis 22 Tage). Klinisch giebt es nur ein Merkmal, das für partielle Nekrose am Intussusceptum spricht; es ist dies der Nachweis eines abgegangenen Darmstückes durch das Mikroskop. Weitere pathognostische Anhaltspunkte, die für partielle Nekrose sprechen, giebt es nicht.

Zum Schluss sei es mir gestattet, Herrn Professor Dr. von Baumgarten, sowohl für die Überlassung des mitgeteilten Falles, als auch für die mir bei dieser Arbeit gewährte Unterstützung meinen besten Dank auszusprechen.

# Schema zu Fall V.

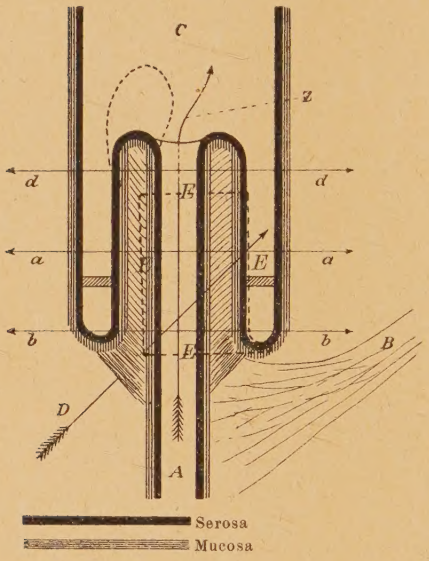


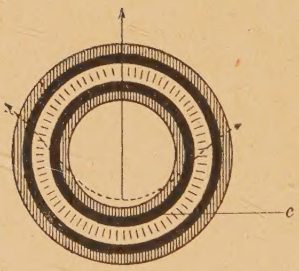


Querschnitt bei b—b.

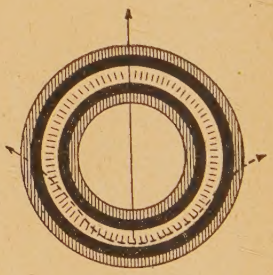

Querschnitt bei a—a.

## Text zum Schema von Fall V.

*A* entspricht dem zuführenden Dünndarm.

*B* = dem Mesenterium.

*C* = Colon ascendens.

Die gestrichelte Linie *E* entspricht der Geschwürsgrenze. Die Schraffierung giebt das Verwachsungsgebiet der beiden Serosae an. Die Sonde *Z* liegt im Dünndarmlumen, soweit sie im geschlossenen Kanal verläuft, ist sie punktiert gezeichnet. Die Sonde *D* liegt in der Perforationsöffnung und führt von der Bauchhöhle in den Geschwürsgrund.

# Fall V.

Nach der Natur gezeichnet.

*A* = Dickdarm (Colon ascendens).
*B* = Rüsselförmiger Fortsatz.
*C* = Vollständig erhaltener Teil des Intussusceptum.
*D* = Geschwür (die weisse Fläche bezeichnet die Ausdehnung).
*E* = Valvula Bauhini.
*F* = Processus Vermiformis.
*G* = Dünndarm.
*G* = Zuführender Dünndarm.

Die Sonde bezeichnet den Weg des Durchbruchs von der Geschwürsfläche in die Bauchhöhle.

Die Feder liegt in dem Kanal, der vom Dünndarm direkt ins Colon führt. Soweit die Feder punktiert ist, liegt sie im erhaltenen Lumen des Intussusceptums.

*H* = Mesenterium.

Druck von Wilh. Armbruster & Otto Riecker in Tübingen.